АНГИОФАРМ™

Естественное восстановление

Результаты применения средств ТМ«Ангиофарм»

АНГИОФАРМ™
Естественное восстановление

Использование препаратов «Ангиофарм» в медицине

Результаты использования геля «Ангиофарм «Стоматологический»

0 сутки

Коллагеновая губка с гелем Ангиофарм фиксирована к ране компрессионными швами

Коллагеновая губка без препарата к ране компрессионными швами

7 сутки

В группе, где применялся гель Ангиофарм, определяется краевая эпителизация раны. Воспалительные явления выражены незначительно.

В контрольной группе эпителизация практически незаметна. Выраженные воспалительные явления в ране.

Использование препаратов «Ангиофарм» в медицине

Результаты использования геля «Ангиофарм «Регенерирующий»

Пациентка Н. 44 года с 14 лет страдает сахарным диабетом 2 типа.
На фоне ангионейропатии образовалась трофическая язва правой стопы.
Традиционное, в таких случаях, общее и местное лечение не привело к улучшению.
Пациентке грозила ампутация 2 пальца.
Через три недели применения трофическая язва полностью эпителизировалась. Нужда в дальнейших хирургических вмешательствах отпала.

До применения

21 сутки применения

АНГИОФАРМ™
Естественное восстановление

Химический ожог.
Результат после 5 дней применения геля Ангиофарм «Регенерирующий»

АНГИОФАРМ™
Естественное восстановление

Результаты применения омолаживающих средств ТМ«Ангиофарм» (1 процедура)

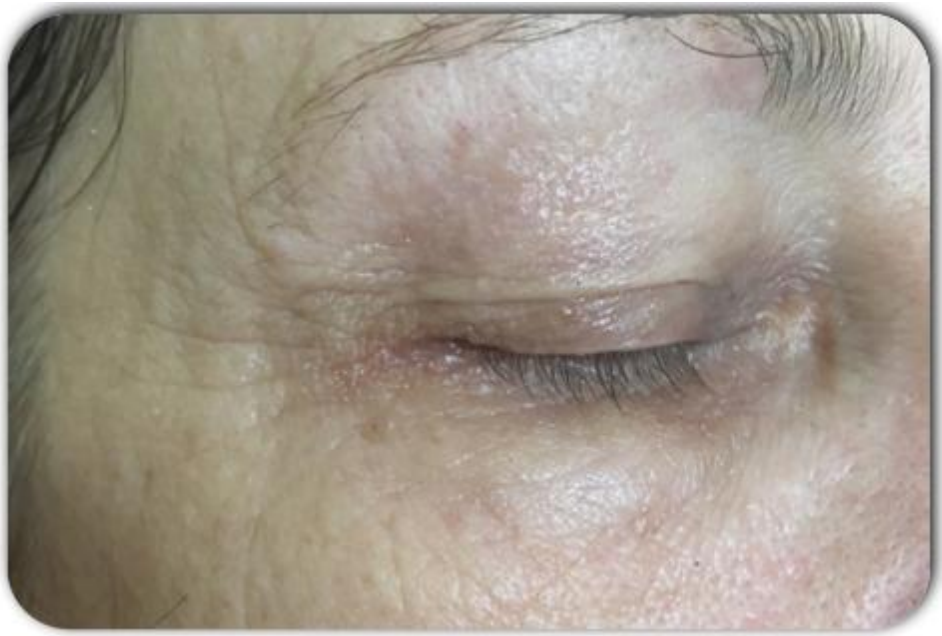

АНГИОФАРМ™
Естественное восстановление

Результаты применения омолаживающих средств ТМ«Ангиофарм» (1 процедура)

До

После

АНГИОФАРМ™
Естественное восстановление

Результаты применения в домашнем уходе Антикуперозной сыворотки и Антикуперозного крема ТМ«Ангиофарм» в течение 5 недель

До

После